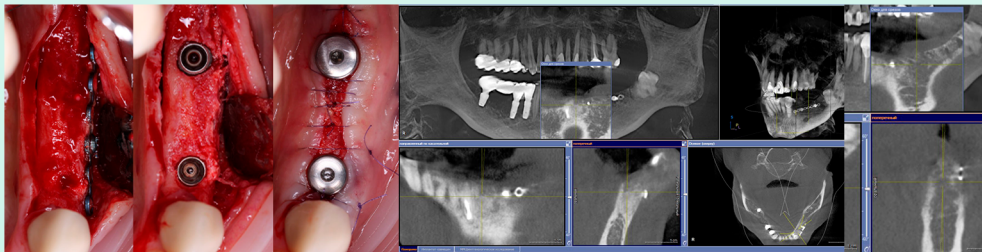


#ЛиоПласт #Отзывыврачей

Дмитрий Семериков (цитирование сохранено): Расщепление костного гребня с одномоментной установкой импланта Impro 4,0-10. В костный дефект ЛиоПласт, далее APRF и швы.

[Ссылка](#)

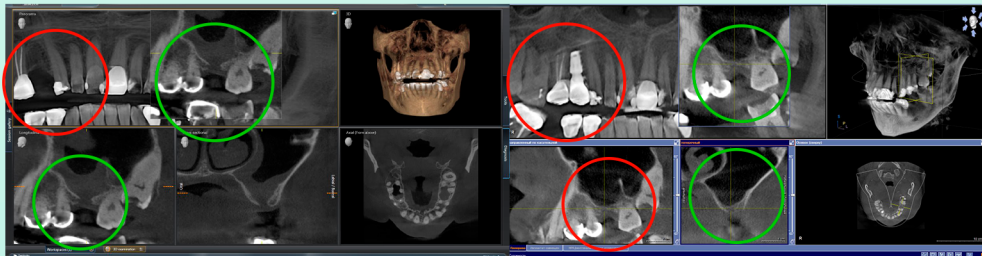


#ЛиоПласт #Отзывыврачей

Дмитрий Самофалов (цитирование сохранено): Часть 1.

Удалялся 34 без вестибулярки, укладывал ЛИО-117, тент, сверху ТМО, в области 34 оставалась открытая, 4.5 месяца, пришло время открывать и ставить имплантаты.

[Ссылка](#)

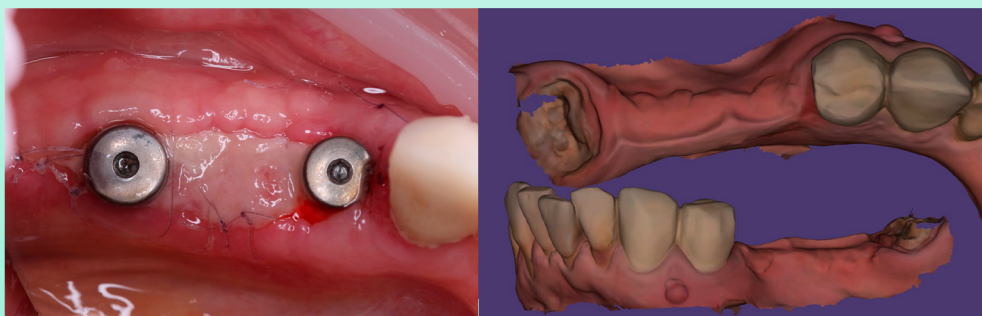


#ЛиоПласт #Отзывыврачей

Дмитрий Самофалов (цитирование сохранено): Часть 2

15 лет мучений со свищем и гайморитом закончены, разница между снимками 6 месяцев, проводил расщепление лоскута, открыл костные края дефекта, отслоил слизистую, проложил губку, перекрыл ТМО, фиксировал ее только за счёт якорного шва.

[Ссылка](#)

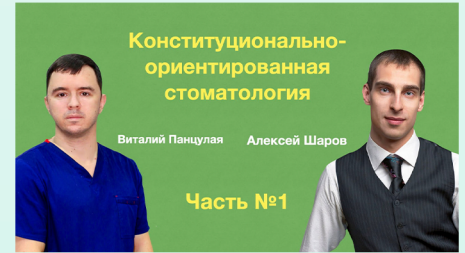

#ЛиоПласт #Отзывыврачей

Дмитрий Самофалов (цитирование сохранено): Часть 3.

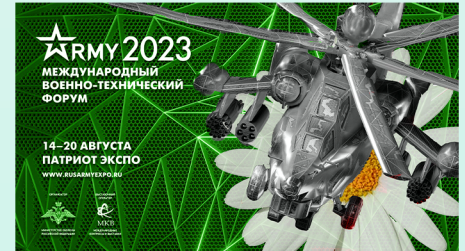9 дней после операции, полет нормальный. Неплохой дентальный trade in.

[Ссылка](#)



Вебинар "Конституционально-ориентированная стоматология".
Виталий Панцуляя и Алексей Шаров.

[Ссылка](#)



Не пропусти ! Новый видеоролик «Форум АРМИЯ и выставка Патриот Экспо 2023»
14-20 августа, Московская обл., КВЦ «Патриот», павильон D
стенд 4B5-3, Стоматологический магазин «РОМАШКА».

[Ссылка](#)



Новинка! Питевой хлорофилл из крапивы с экстрактом укропа Фитодент.

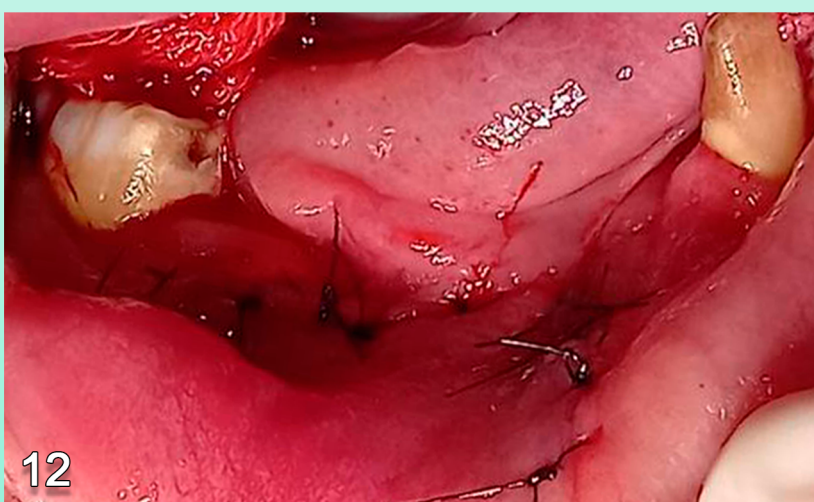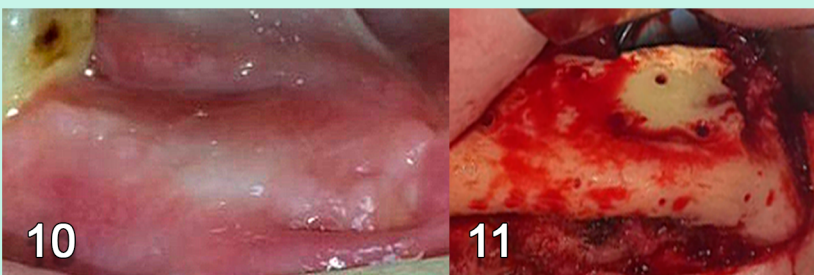
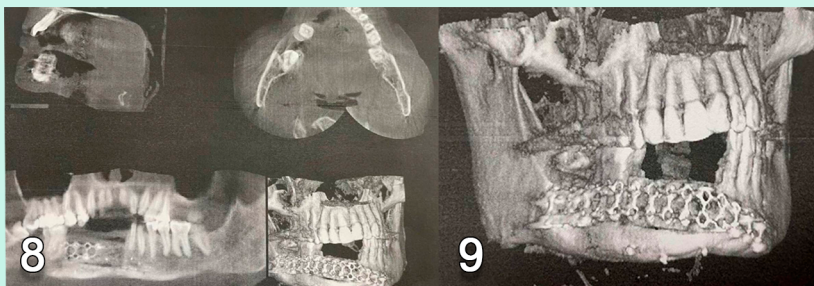
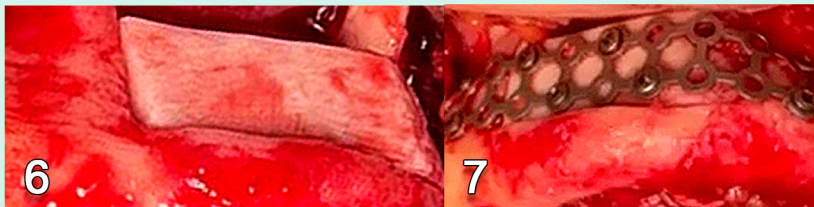
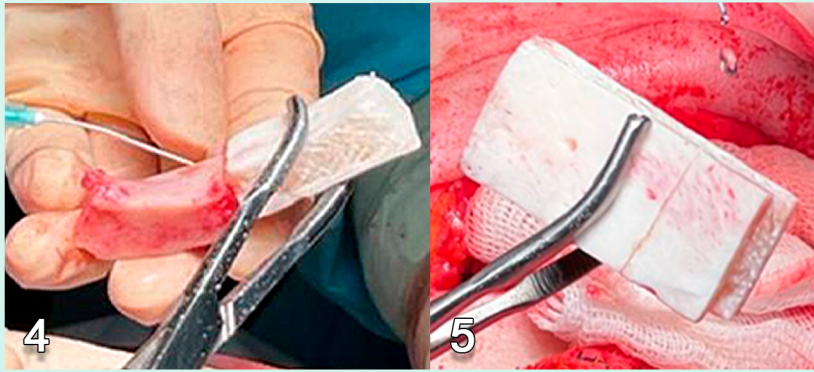
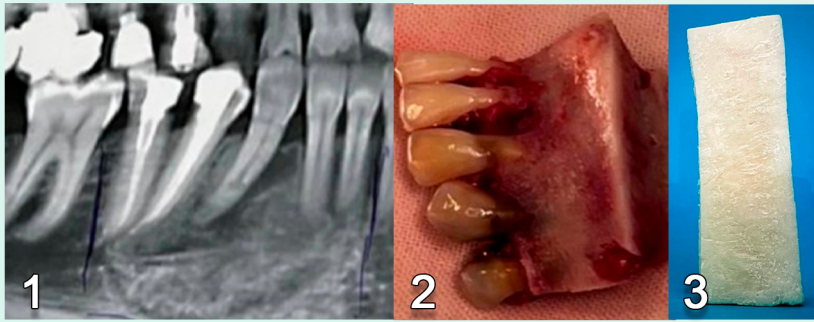
Получите пробник бесплатно!

- ✿ 100% натуральный,
- ✿ Мощный природный антиоксидант и детоксикант,
- ✿ Способствует укреплению местного иммунитета,
- ✿ Нормализует микрофлору полости рта,
- ✿ Отлично освежает дыхание.

Узнать подробнее и приобрести можно у наших менеджеров. Акция на питьевой хлорофилл:

1. 10 шт - 10% скидка;
2. 20 шт - 20% скидка;
3. 30 шт - 30% скидка.

[Ссылка](#)



#Леопласт #Отзывыврачей

Вадим Ванюков (цитирование сохранено):

Добрый день, коллеги! Поделюсь клиническим случаем с применением бикортикального блока подвздошной кости Лео-32.

Пациентка Ч., 45 лет. Анамнез: в сентябре 2021 года заметила наличие образования в области нижней челюсти справа, периодические боли в этой же области. Обратилась к нам в клинику. Проведена верификация диагноза (инцизионная биопсия). На ПГИ: цементирующая фиброма. Пересмотр ПГИ: остеома. Рекомендовано: блок-резекция нижней челюсти с устранением дефекта с использованием трансплантационного и имплантационного материала. Решил попробовать бикортикальный блок подвздошной кости Лео-32. Уверенности в положительном результате не было, т. к. ранее не использовал этот материал. Обычно в нашей клинике дефекты челюстей устраняли с использованием ребра или «Углекона - М». Раньше мы сами забирали реберный трансплантат. Сейчас нам запретили, только с привлечением торакального хирурга. Операция под ЭТН, проведена блок-резекция нижней челюсти с устранением дефекта с использованием бикортикального блока подвздошной кости Лео-32 и фиксацией траспрантата титановой сеткой «Конмет». Слизистая была очень тонкой, все переживал что будет прорезывание трансплантата, потому еще перекрыл весь трансплантат коллагеновой мембраной и зафиксировал ее на микровинты «Конмет». Доступ-комбинированный (внутриротовой и наружный). Послеоперационный период – без особенностей, швы сняты через 14 дней, заживление – первичным натяжением. Через 2 месяца, на контрольном осмотре – отмечается прорезывание медиальной части трансплантата (не зря переживал!). Принято решение не пытаться что-то хирургически корректировать, а вести пациентку консервативно до достижения послеоперационного срока – 6 месяцев! Назначения стандартные; а/с ванночки, кератопластические мази, поливитамины, витамин «Д» в больших дозах, «Остеогенон»-курсом. Обнадеживало то, что у пациентки не наблюдалось острого течения воспалительного процесса. Картина вялотекущего ограниченного остеомиелита. Вчера-повторно госпитализировали, сегодня прооперировали. Под ЭТН: удалили титановую сетку. Внешний вид траспрантата порадовал! Практически полностью васкуляризован (кровит), за исключением оголившегося участка, который был резецирован. Хорошая кортикальная пластинка! Резорбция трансплантата – минимальная. Учитывая дефект слизистой в области прорезывания был выкроен лоскут на ножке с нижней губы. Дефект слизистой закрыт без натяжения. Дальше буду наблюдать. **Клинические выводы: бикортикальный блок подвздошной кости Лео-32 – показал хороший результат и может быть рекомендован при подобных случаях.**